

**МРТ- МОРФОМЕТРИЯ ЖЕЛУДОЧКОВ ГОЛОВНОГО МОЗГА
У ПАЦИЕНТОВ С СИНДРОМОМ
ДЕФИЦИТА ВНИМАНИЯ И ГИПЕРАКТИВНОСТИ**
© 2008 г. В.М.Верхлютов^{1,3}, Г.В.Гапиенко², В.Л.Ушаков², Г.В.Портнова¹,
И.А.Верхлютова, Д.А.Куприянов³, Ю.А.Пирогов³

¹ *Институт высшей нервной деятельности и нейрофизиологии РАН, Москва*

² *Московский инженерно-физический институт,*

³ *Московский государственный университет им. М.В. Ломоносова.*

e-mail: verkhliutov@mail.ru

Поступила в редакцию 29.07.2007 г.

Принята в печать 00.00.2008 г.

Исследовали 27 праворуких пациентов в возрасте от 7 до 30 лет с диагнозом синдром дефицита внимания и гиперактивности (СДВГ), прошедших стандартное МРТ – обследование. Из них 14 человек были в возрасте до 13 лет. Измеряли объемы боковых желудочков по T1-взвешенным МРТ - изображениям сагиттальных срезов мозга с точностью до 3 куб. мм. Дополнительно измеряли наружные размеры головы для нормирования объемов желудочков. Все пациенты прошли комплексное нейропсихологическое обследование. Исследовали память, функции зрительного, слухового, тактильного и пространственного распознавания, двигательную и речевую сферы. Данные тестирования оценивали по степени выраженности нарушений в той или иной структуре мозга по десятибалльной шкале. Для статистического анализа баллы о степени нарушений суммировались для каждого из полушарий, для «первой зоны» (корковые структуры) и для всех структур. Нейропсихологическое тестирование показало нарушения преимущественно в лобной области, в гиппокампе и ретикулярной формации. В наименьшей степени нейропсихологический дефицит можно было связать с нарушениями в постцентральных и теменных областях коры. Статистический анализ выявил достоверно значимую положительную корреляцию между нормированным объемом левого

бокового желудочка и степенью выраженности нейропсихологических нарушений ($r = 0.5127$ при $p = 0.0063$) для всей исследуемой группы. Корреляция была более выражена при сравнении нормированного объема левого бокового желудочка со степенью выраженности нейропсихологических нарушений по левому полушарию ($r = 0.6303$ при $p = 0.0004$). При этом можно было выявить связь объема внутрижелудочкового пространства с нарушениями в корковых структурах ($r = 0.5071$ при $p = 0.0069$) у группы моложе 13 лет. Подтверждена взаимосвязь между объемом желудочков и линейными размерами головы ($r = 0.5759$ при $p = 0.0017$), более выраженная в возрасте до 13 лет ($r = 0.6833$ при $p = 0.01$).

Ключевые слова: МРТ, морфометрия, нейропсихология, минимальная мозговая дисфункция, синдром дефицита внимания, ММД, СДВГ.

MRI-MORPHOMETRY OF THE BRAIN VENTRICLES IN PATIENTS WITH ATTENTION-DEFICIT HYPERACTIVITY DISORDER

© 2007 Verkhlutov V.M.^{1,3}, Gapienko G.V.², Ushakov V.L.², Portnova G.V.¹, Verkhlutova I.A., Kupriyanov D.A.³, Pirogov Yu.A.³

¹ *Institute of Higher Nervous Activity and Neurophysiology, RAS, Moscow, Russia*

² *Moscow Physical Engineering Institute, Russia*

³ *Lomonosov Moscow State University, Russia*

e-mail: verkhlutov@mail.ru

27 right-handed subjects aged 7-30 years with the attention-deficit/hyperactivity disorder (ADHD) exposed to standard MRI investigation were studied. 14 of the subjects were below 13 years old. The volumes of lateral ventricles were measured using T1-weighted MRT images of the sagittal brain sections. Measurement accuracy amounted to 3 mm³. External head dimensions were measured additionally to normalize ventricle volumes. All patients passed complex neuropsychological testing. Memory, functions of visual, auditory, tactile and spatial recognition, motor and speech spheres were studied. Test results evaluated the degree of disturbances in different brain structures by 10 point scale. Absence of disturbances was compared to 0 points, and maximal intensity of

disturbances was equaled to 10 points. Data points of all disturbance scales were summed up for each of the hemispheres, the first area (cortical structures), and for all structures. Neuropsychological testing revealed disturbances predominantly in frontal area, hippocampus and reticular formation. Neuropsychological deficit was minimally related to the disturbances in post-central and parietal cortical areas. Statistical analysis revealed significant positive correlation between normalized volume of the left lateral ventricle and the degree of neuropsychological disturbances ($r = 0.5127$, $p = 0.0063$) for the whole group studied. The correlation was more significant when comparing the normalized volume of the left lateral ventricle with the degree of neuropsychological disturbances related to the left hemisphere ($r = 0.6303$, $p = 0.0004$). At the same time relation of the ventricle volume to the dysfunction of the cortical structures was revealed ($r = 0.5071$, $p = 0.0069$) in the group of subjects below 13 years old. The study corroborated interrelation between the volume of the ventricles and linear dimensions of the head ($r = 0.5759$, $p = 0.0017$) which was more pronounced below 13 years ($r = 0.6833$, $p = 0.01$).

Key words: MRI, morphometry, neurophysiology, ADHD.

Морфометрия структур головного мозга с использованием магнитно – резонансной томографии (МРТ) получила в последнее время широкое распространение в связи с внедрением в клиническую практику режимов высокого разрешения и появлением нового метода воксельных преобразований трехмерных данных (VBM – voxel-based morphometry) [7], который в свою очередь стал возможным при использовании томографов с постоянным магнитным полем от 3 Тесла. Такие приборы позволяют хорошо различать непрерывные объемы однородных тканей (сегментация) и чрезвычайно чувствительны к изменениям морфологических параметров вещества мозга.

Использование подобных методов позволило получить убедительные результаты по отображению массива поражений коркового вещества при

таких формах патологии, как болезнь Альцгеймера [26,29], прогрессирующая афазия [27], деменция [20] и шизофрения [7,17]. Исследованиям по полной корковой морфометрии у больных шизофренией [14,20,22,23,25] предшествовали работы, показавшие статистически значимое увеличение общего объема цереброспинальной жидкости и объема боковых желудочков при данном заболевании, которое авторы связывали с сопряженным уменьшением объема белого вещества мозга [8,9,10]. Затем было обнаружено, что расширение желудочков также сопровождается редукцией передних отделов височной коры, стриатума и таламуса [24]. Увеличение общего объема ликворных пространств мозга было выявлено при шизотипии [15], но, в отличие от шизофрении, не наблюдалось нарастания объема боковых желудочков. Изменению объема белого вещества предшествует снижение его плотности, которое, например, было выявлено в мозолистом теле у больных аутизмом [6,11,12,13].

Таким образом, накапливается все большее количество фактов о возможности изучения структурных изменений при болезнях, считавшихся ранее чисто функциональными или связанными с нейромедиаторными нарушениями. Одним из таких заболеваний является СВДГ. Традиционными методами анализа МРТ при СВДГ не выявляются клинически значимых изменений, однако работ по МРТ - морфометрии при данной патологии ранее не проводилось.

В настоящем исследовании была поставлена задача - проверить предположение о возможных структурных изменениях в мозге у пациентов с СВДГ, у которых нет значимых неврологических и психопатологических расстройств, а нейропсихологический дефицит выявляется только при углубленном исследовании.

МЕТОДИКА

Для исследований использовали МРТ - данные пациентов, отобранные из 64 обследованных в Центре магниторезонансной томографии и

спектроскопии МГУ, которые направлялись с поликлинического приема врачами - неврологами с целью ранней диагностики опухолей ствола головного мозга.

Пациенты обычно предъявляли жалобы на периодические головные боли, головокружения. В отобранных случаях отмечались жалобы на снижение внимания и памяти, что могло приводить к сложностям в учебе и профессиональной деятельности. В большинстве случаев исследование назначалось при повторном обращении к врачу-неврологу из-за неясности диагноза и неэффективности первоначально назначенного лечения.

У некоторых пациентов в неврологическом статусе отмечалась микроочаговая симптоматика, а при осмотре окулиста иногда определялась картина расширения вен без признаков застойного соска зрительного нерва.

При визуальном экспертном анализе МРТ у 8 человек никаких изменений не выявлено. У 56 испытуемых обнаружены изменения, не сопровождавшиеся объемным эффектом: увеличение и асимметрия желудочков мозга, кистозные образования арахноидальной оболочки, небольшие участки глиозной перестройки в белом веществе мозга, полость прозрачной перегородки, эктопия миндалин мозжечка, синдром Киари первого типа. В одном наблюдении выявлена опухоль ствола головного мозга. При этом единственным клиническим признаком поражения были жалобы пациента на легкие головокружения.

Для морфометрического анализа были отобраны случаи умеренно выраженной гидроцефалии, асимметрии боковых желудочков и случаи, где эксперты не отмечали патологических изменений. В группу вошли 27 праворуких испытуемых в возрасте от 7 до 30 лет (из них 14 человек до 13 лет). МРТ исследование проводилось на томографе с полем 0,5 Тесла с использованием стандартных режимов: RARE-T2, FLAIR-RARE, GEFI-T1 в аксиальной и саггитальной проекциях. Для отображения срезов использовалась матрица 256*256 точек при толщине среза 3 мм. Зона сканирования составляла в большинстве случаев 300*300 мм. Из этого

следует, что точность морфометрических измерений составила порядка 4-х кубических мм.

Относительное низкое разрешение при морфометрии было связано с необходимостью минимальной модификации стандартного клинического режима МРТ – исследования, что в свою очередь ограничено временем обследования, которое стремились сократить для детей. Таким образом, не проводилось специального планирования исследования. Основной целью обследований было получение клинических заключений. Из массива полученных данных отбирались, удовлетворяющие критериям исследования.

Комбинируя МРТ данные в трех исследуемых режимах, строили трехмерную реконструкцию желудочковой системы (Рис. 1) для выявления объемов, доступных морфометрическому анализу. Использовали собственное программное обеспечение (Brainmatic), позволяющее сегментировать МРТ - данные, идентифицируя непрерывные объемы однородных тканей (скальп, белое и серое вещество) или сред (кровь, цереброспинальная жидкость), и создавать проволочные (оболочечные) трехмерные модели анатомических образований.

Анализ полученной реконструкции показал, что нижние рога боковых желудочков не идентифицируются в связи с их незначительными размерами.

Измерение объемов боковых и третьего желудочков проводили по T1-взвешенным МРТ - изображениям сагиттальных срезов мозга. Дополнительно измеряли наружные размеры головы с точностью 1 мм по T2-взвешенным МРТ изображениям для нормирования объемов желудочков. Измерения выполняли по аксиальному срезу МРТ, проходящему на уровне выше глазных яблок. По межполушарной щели проводили осевую линию, соединяющую наружную поверхность лобной и затылочной части головы, половину которой использовали как первый радиус. Из середины этой линии восстанавливали перпендикуляры до пересечения с височными поверхностями головы. Среднее арифметическое этих отрезков являлось вторым радиусом. По сагиттальным T1-средам находили третий радиус,

который восстанавливали из середины осевой линии до вертекса. Имея три радиуса, вычисляли объем эллипсоида, который условно считали объемом головы данного испытуемого. Объемы усредняли и использовали для нормирования объема желудочковой системы, что увеличивало чувствительность метода. Для оценки линейных размеров головы использовали величину полуокружности, которую вычисляли, как число «пи», умноженное на среднее трех измеренных радиусов. Данные измерения также производили, используя собственный пакет программ Brainmatic.

Все пациенты, отобранные для корреляционного анализа, прошли комплексное нейропсихологическое обследование. Исследовали память, функции зрительного, слухового, тактильного и пространственного распознавания, двигательную и речевую сферы.

Согласно разработанному А.Р. Лурия нейропсихологическому методу синдромного анализа [3,5], различные нейропсихологические тесты чувствительны к нарушениям в работе тех или иных мозговых структур. Исследование ошибок в этих пробах, их выраженности и устойчивости с учетом возраста испытуемых использовали для установления степени дисфункции определенной зоны мозга, которая оценивалась по десятибалльной шкале. Отсутствие нарушений оценивали в 0 баллов, максимально выраженные нарушения в 10 баллов. Эксперт – нейропсихолог и обследуемый не были знакомы с данными МРТ - обследований.

Предварительный анализ не выявил значимой корреляции между нейропсихологическими нарушениями, связанными с дисфункцией в какой-либо из структур мозга, и размерами желудочков. В связи с этим, все баллы о степени нарушений, выявленных при нейропсихологическом обследовании и обусловленных дисфункцией в отдельных структурах мозга, складывали. Кроме суммарного показателя выделяли сумму баллов нейропсихологических нарушений для каждого из полушарий и нарушения для «первой зоны» (корковые структуры).

На конечном этапе исследования проводили статистический корреляционный анализ, который состоял из оценки взаимосвязей между объемами желудочков и степенью нейропсихологических нарушений, а также между объемами желудочков и линейными размерами головы. Функцию корреляции рассчитывали при помощи программы Statistica 6.0.

РЕЗУЛЬТАТЫ

У всех пациентов, отобранных для исследования, отмечались ошибки при выполнении нейропсихологических проб. Средний балл при суммарной нейропсихологической оценке нарушений функций всех отделов мозга составил 31.85, изменяясь от 12 до 55 (Таб.1). Максимальные нарушения, по нашим данным, в среднем по группе были связаны с дисфункцией в конвекситальных отделах лобной области коры головного мозга. Средний балл нарушений для этой структуры составил 6.179 (Таб.2). Чуть ниже была оценка степени функциональных нарушений в гиппокампе со средним баллом 4.429 (Таб.2). В лимбической системе и ретикулярной формации, по данным этих исследований, нарушения были также существенны. Средний балл составил 3.536 и 3.25 (Таб.2). Близкая к этим изменениям оценка была дана для нарушений в базальных и медиальных отделах лобных областей, в диэнцефальных структурах и темпоро-парието-окципитальной зоне (ТПО), где средний балл колебался от 2.964 до 2.571. Минимально страдали премоторная и височная кора, а также затылочная область. Практически не отмечалось расстройств, связанных с мозолистым телом, с постцентральной и теменной корой (Таб.1). Таким образом, не было структур, которые не имели функциональных нарушений.

У всех испытуемых, за редким исключением, отмечались изменения, связанные с конвекситальными отделами лобных областей (Таб.1). В отсутствии таких нарушений у двух человек выявлены заметные изменения функции гиппокампа и у одного - ретикулярной формации (Таб.1).

Достаточно выраженные изменения в гиппокампе позволили

предположить связь этих нарушений с размерами височных внутрижелудочковых пространств, но трехмерная МРТ-реконструкция показала, что из анализа исключены объемы, включающие в себя водопроводы и нижние рога боковых желудочков (Рис.1). По этой причине не было получено данных о какой-либо достоверной связи между тестами на нарушения памяти и объемами желудочковой системы.

По нашим данным усредненный объем желудочковой системы по группе составил 25.53 ± 10.56 см³, что несколько превышает оценку внутрижелудочковых пространств в норме (19.6 ± 6.2 см³) в возрастной группе от 18 до 55 лет по данным других авторов [15]. Максимальный объем желудочков составил 49.5 см³, а минимальный - 7.6 см³.

Оценка зависимостей между линейными размерами головы показала положительную корреляцию ($r = 0.5759$ при $p=0.0017$) между объемом желудочков и линейными размерами головы (Рис.2,А), что было более выражено у детей в возрасте до 13 лет ($r = 0.6833$ при $p = 0.01$) (Рис.2,В). При этом корреляция между объемом левого желудочка и линейными размерами головы была ниже 0.5, в то время, как объем правого желудочка достоверно коррелировал с размерами головы ($r = 0.6412$ при $p = 0.0003$) (Рис.2,Б). Для детей моложе 13 лет эта зависимость возрастала ($r = 0.7367$ при $p = 0.0041$) (Рис.2 Г).

Не было найдено достоверной связи между общим числом баллов нейропсихологического дефицита по всей исследуемой группе и общим нормированным объемом желудочковой системы. Такую зависимость обнаружили только в подгруппе детей моложе 13 лет ($r = 0.6464$ при $p = 0.017$) (Рис.3,Г).

В то же время, анализ показал достоверно значимую корреляцию между нормированным объемом левого бокового желудочка и степенью выраженности нейропсихологических нарушений ($r = 0.5127$ при $p = 0.0063$) для всей исследуемой группы (Рис. 3А). Корреляция была более значима при сравнении нормированного объема левого желудочка со степенью

выраженности нейропсихологических нарушений по левому полушарию ($r = 0.6303$ при $p = 0.0004$) (Рис. 3,В). При этом можно было выявить связь нормированного объема левого желудочка с нарушениями в корковых структурах ($r = 0.5071$ при $p = 0.0069$) (Рис. 3,Б). Эта связь была более явной в возрастной подгруппе моложе 13 лет ($r = 0.6339$ при $p = 0.02$) (Рис. 3,Ж). Степень корреляции еще более возрастала при сравнении объема левого желудочка с общей оценкой нейропсихологических расстройств ($r = 0.6753$ при $p = 0.0113$) у детей моложе 13 лет (Рис. 3Д).

В этой же возрастной подгруппе была обнаружена максимальная корреляция ($r = 0.8126$, $p = 0.0007$) при сравнении оценки нейропсихологического дефицита с объемом левого бокового желудочка (Рис. 3Е).

Нарушения, выявляемые при нейропсихологическом обследовании, связанные с правым полушарием, достоверно коррелируют ($r = 0.5472$ при $p = 0.0529$) с общим нормируемым объемом желудочковой системы только в подгруппе детей моложе 13 лет (Рис. 3,З).

ОБСУЖДЕНИЕ РЕЗУЛЬТАТОВ

Нейропсихологические исследования показали, что изменения у данной группы пациентов наиболее близко соответствуют нейропсихологическому профилю больных с синдромом дефицита внимания и гиперактивности (шифр F90.1, F90.2 по МКБ-10) и существенно отличаются от нейропсихологических расстройств больных с шизотипией или шизофренией. Практически отсутствовали функциональные нарушения, связанные с изменениями в мозолистом теле, в теменной, височной и затылочной коре. Нейропсихологическая оценка нарушений в конвекситальных отделах лобной коры, гиппокампе, лимбической коре, базальных и медиальных отделах лобной коры была сходна с расстройствами, наблюдаемыми при шизотипии и шизофрении [30]. В отличие от шизофрении степень выявленных функциональных нарушений в

мозолистом теле и теменной области были менее значительны. Предыдущие исследования показали, что при шизотипии изменение объема нижних рогов боковых желудочков, сопряженные с уменьшением объема гиппокампов, часто мало заметны и могут быть выявлены только путем специальной морфометрической процедуры –VBM (вокселозависимая морфометрия). [24]. Таким образом, исключение из нашего анализа височных рогов не является критичным. Этим же можно объяснить отсутствие значимой корреляции между объемом желудочковой системы и нарушениями памяти, выявленные в исследуемой группе.

Общая нейропсихологическая оценка исследуемой группы позволяет предположить дисфункцию структур, прилегающих к ликворным пространствам мозга (гиппокамп, лимбическая система, диэнцефальные структуры), а, с другой стороны, сделать вывод о возможном дефиците восходящих активирующих влияний со стороны ретикулярной формации и ретикулярных ядер в таламусе. Дисфункция в лобных отделах также может быть связана с недостаточностью ретикулярных трактов, которые достигают коры без переключения в таламических ядрах [18]. Кроме этого, нельзя забывать о возможном повреждении депо нейромедиаторов в стволовых структурах, таких как голубое пятно, ядро шва и черная субстанция.

Все это можно трактовать как резидуальные изменения, обусловленные резким и кратковременным подъемом внутричерепного давления (ВЧД) в отдаленном анамнезе, что в свою очередь может быть вызвано большим числом причин. Наиболее частые из них - гипоксия и черепно-мозговая травма. В некоторых случаях, сбор анамнеза не смог выявить причину заболевания, а жалобы не носили систематического характера, что не позволило отнести данную группу к СДВГ, имеющей шифр в МКБ. В то же время патологические изменения в исследуемой группе могут быть обобщены под общим названием минимальной мозговой дисфункции (ММД) с учетом минимальных клинических проявлений и хорошо определяемых субклинических признаков.

Диагноз ММД появился в начале прошлого века, но до сих пор его существование ставится под сомнение. Одним из самых больших недостатков этого диагноза является синдромальная неопределенность. К ММД можно отнести большой круг заболеваний головного мозга в их начальной стадии. Среди поликлинических врачей этот диагноз, как предварительный, пользуется достаточной популярностью, хотя он не представлен в МКБ. Это обусловлено тем, что у большинства больных с ММД часто происходит компенсация без лечения, и они редко попадают в клинику. Однако, это не снимает проблем, связанных с заболеванием, при котором часто могут наблюдаться определенные затруднения в интеллектуальной деятельности, отклонения в поведении, снижение памяти, эмоциональные и вегетативные расстройства. При этой патологии могут отмечаться самые разнообразные нейропсихологические нарушения, что подтверждается и нашим исследованием (Таб.1). Однако, подавляющее число пациентов, отобранных нами для анализа, имели дисфункцию, соответствующую СДВГ. Таким образом, минимальные изменения и разнообразие возможных нарушений делают СДВГ и ММД уникальной моделью для исследования различных функций головного мозга

Связь между линейными размерами головы и объемом желудочков мозга известна достаточно давно [26], особенно это касается гидроцефалии у детей. Наше исследование пациентов с умеренно выраженной гидроцефалией и клинически незначимыми изменениями желудочков показали, что в этом случае эта связь в большей степени обусловлена физиологическими причинами, и больший размер головы и мозга подразумевает некоторое увеличение желудочков. Нормирование внутрижелудочковых объемов на линейные размеры головы в этом случае является вполне оправданным приемом. Однако, с линейными размерами в большей степени коррелирует объем правого бокового желудочка. Это позволяет предположить, что его изменения с большей вероятностью могли произойти в первый год жизни. Напротив, левый желудочек мог увеличиваться в старшем возрасте, когда

размеры черепа менее подвержены изменениям, а компенсаторные возможности по восстановлению функций мозга менее выражены. Несмотря на то, что размеры головы в основном связаны с объемом правого желудочка, а нейропсихологические нарушения - с объемом левого желудочка, нельзя отрицать определенное значение измерений линейных размеров головы для диагностики гидроцефалии особенно в возрасте до 13 лет. С другой стороны, весьма интересными могут быть исследования по минимальной динамике объемов желудочковой системы, связанной с периодами обострения заболеваний и ухудшением нейропсихологических показателей в старшей возрастной группе. Такая динамика может быть обусловлена периодическими незначительными повышениями ВЧД.

Общий объем желудочковой системы положительно коррелирует с нейропсихологическим дефицитом, что можно объяснить общим генезом гидроцефалии и повреждений вещества мозга, а также сделать вывод о большей чувствительности морфометрии по сравнению с линейными измерениями внутримозговых структур, применяемыми экспертами.

Корреляция с нейропсихологическими нарушениями усиливается для левого бокового желудочка, что подчеркивает ведущую роль левого полушария в реализации высших психических функций и более выраженную пластичность правого полушария.

Наращение связи нейропсихологического дефицита с объемом желудочковой системы в возрасте до 13 лет объясняется стабилизацией психических функций в постпубертатном периоде. Это предположение подтверждается наличием связи нейропсихологических нарушений с объемом правого желудочка, которая доказана нами только для группы моложе 13 лет.

Асимметрия желудочков может являться одним из индикаторов возможного нейропсихологического дефицита, особенно это касается левого полушария в группе пациентов моложе 13 лет, где коэффициент корреляции приближается к единице (Рис. 3,Е). Как показало исследование, корковые

нарушения являются ведущими в связи со структурными изменениями мозга в этой группе (Рис. 3,Ж), что позволяет выдвинуть предположение о меньшей степени компенсации корковых функций в младшей возрастной группе. От противного можно констатировать большую степень компенсации функций мозга при одинаковом объеме структурных нарушений в старшей возрастной группе, что показано другими авторами, которые не обнаружили связи между степенью структурных нарушений в коре головного мозга у больных шизофренией и стадией заболевания [14,29].

Таким образом, в работе подтверждена гипотеза о связи структурных изменений мозга с нейропсихологическим дефицитом. Показана важная роль МРТ-исследований при данном состоянии.

В начале прошлого века основные данные о функциях коры больших полушарий были получены на основе большого массива материала, обобщающего наблюдения нейрохирургов у больных с разрушением тех или иных участков мозга. Появление современных методов МРТ – морфометрии позволяет расширить наши знания в этой области, используя тонкие структурные изменения, которые ранее не могли быть выявлены какими-либо методами. В своих предыдущих исследованиях мы продемонстрировали возможность использования для нейрофизиологического анализа в качестве модели с выпадением или нарушением функций такие заболевания, как эпилепсия [4] и шизофрения [1,2]. С учетом представленных данных, можно предположить, что менее агрессивная патология мозга, сопровождающаяся нейропсихологическим дефицитом [30], может оказаться еще более удобной моделью для этих целей. Одновременно эти исследования направлены на поиски методов лечения и профилактики заболеваний, вызывающих данные нарушения.

ВЫВОДЫ

1. Продемонстрирована достоверно значимая положительная корреляция между размерами желудочковой системы и степенью выраженности нейропсихологического дефицита у больных СДВГ.
2. Показана связь между линейными размерами головы и объемом желудочковой системы мозга у пациентов с умеренными и слабо выраженными признаками гидроцефалии, которая отчетливо выражена в возрастной группе до 13 лет.
3. Функциональные нарушения в исследуемой группе по данным нейропсихологического тестирования в основном обусловлены дисфункцией лобной коры, гиппокампа, лимбической системы и ретикулярной формации.
4. Показана преобладающая роль дисфункции структур головного мозга, прилегающих к ликворным пространствам, и возможная роль нарушений восходящей активирующей системы при СДВГ.
5. Сделан вывод о большей степени компенсации нейропсихологических нарушений в группе старше 13 лет при наличии одинакового объема структурных нарушений.
6. Подтверждено предположение о возможности выявления структурных нарушениях при СДВГ, что позволяет использовать методы МРТ в комплексной диагностике и дальнейших исследованиях данной патологии.

Авторы выражают признательность сотруднику Факультета психологии МГУ Александру Валентиновичу Вартанову за оказанную методическую помощь.

Работа выполнена при поддержке Российского фонда фундаментальных исследований (проект 08-06-00393-а).

СПИСОК ЛИТЕРАТУРЫ

1. *Верхлютов В.М., Стрелец В.Б., Магомедова М.В., Магомедов Р.А.* Локализация источников спонтанных ритмов ЭЭГ у больных с шизотипией и шизофренией. «Дипольные источники ритмов ЭЭГ в нейрофизиологии и клинике». Рабочее совещание, 17-18 июня 2002, ИВНД и НФ РАН, Москва, С. 31,32.
2. *Верхлютов В.М., Щучкин Ю.В., Ушаков В.Л., Стрелец В.Б., Пирогов Ю.А.* Оценка локализации и дипольного момента источников альфа и тета – ритмов ЭЭГ с использованием кластерного анализа в норме и у больных шизофренией. Журн.высш.нервн.деят.2006.56(1): 47-55.
3. *Лурия А.Р.* Высшие корковые функции человека и их нарушения при локальных поражениях мозга. М.: МГУ. – 1962. 432 с.
4. *Скворцов И.А., Холодов Ю.А., Симерницкая Э.Г., Горбач А.М., Осипенко Т.Н., Верхлютов В.М., Руденская Г.Е., Коньшев В.А., Харина Г.Е., Марагей Р.А., Сагура А.Ю., Шалыпина А.И.* Неврологическая и нейропсихологическая оценка результатов магнитоэнцефалографии при эпилептическом синдроме у детей. Проблемы невропатологии, психиатрии и наркологии. Тбилиси, 1987, с.302-304.
5. *Хомская Е.Д.* Нейропсихология. - М.: МГУ. - 1987. – 288 с.,
6. *Abell F., Krams M., Ashburner J., Passingham R., Friston K., Frackowiak R., Happe F., Frith C., Frith U.* The neuroanatomy of autism: a voxel-based whole brain analysis of structural scans. Neuro-Report. 1999. 10:1647–1651.
7. *Ananth H., Popescu I., Critchley H.D., Good C.D., Frackowiak R.S., Dolan R.J.* Cortical and subcortical gray matter abnormalities in schizophrenia determined through structural magnetic resonance imaging with optimized volumetric voxel-based morphometry. Am. J. Psychiatry. 2002. 159:1497-1505.
8. *Buchsbaum M.S., Yang S., Hazlett E., Siegel B.V., Germans M., Haznedar M., O'Flaithbheartaigh S., Wei T., Silverman J. Siever L.J.* Ventricular

- volume and asymmetry in schizotypal personality disorder and schizophrenia assessed with magnetic resonance imaging. *Schizophr. Res.* 1997. 27 : 45–53.
9. *Chance S.A., Esiri M.M., Crow T.J.* Ventricular enlargement in schizophrenia: a primary change in the temporal lobe. *Schizophr. Res.* 2003. 62:123–131.
 10. *Cannon T.D., Erp T.G.M., Huttunen M., Loennqvist J., Salonen O., Valanne L., Poutanen V.P., Standertskjoeld-Nordenstam C.G., Gur R.E., Yan M.* Regional grey matter, white matter, and cerebrospinal fluid distributions in schizophrenic patients, their siblings, and controls. *Arch.Gen.Psychiatry* 1998.55: 1084-1091.
 11. *Carper R.A., Moses P., Tighe Z.D., Courchesne E.* Cerebral lobes in autism: early hyperplasia and abnormal age effects. *NeuroImage.* 2002.16: 1038–1051.
 12. *Courchesne E., Karns C.M., Davis H.R., Ziccardi R., Carper R.A., Tighe Z.D., Chisum H.J., Moses P., Pierce K., Lord C., Lincoln A.J., Pizzo S., Schreibman L., Hass R.H., Akshoomoff N.A., Courchesne R.Y.* Unusual brain growth patterns in early life in patients with autistic disorder: an MRI study. *Neurology.* 2001.57: 245– 254.
 13. *Chung M.K., Dalton K.M., Alexander A.L., Davidson R.J.* Less white matter concentration in autism: 2D voxel-based morphometry. *NeuroImage.* 2004. 23: 242– 251.
 14. *Davatzikos C., Shen D., Gur R.C., Wu X., Liu D., Fan Y., Hughett P., Turetsky B.I., Gur R.E.* Whole-Brain Morphometric Study of Schizophrenia Revealing a Spatially Complex Set of Focal Abnormalities. *Arch.Gen. Psychiatry.* 2005. 62(11): 1218-1227.
 15. *Dickey C.C., Shenton M.E., Hirayasu Y., Fischer I., Voglmaier M.M., Niznikiewicz M.A., Seidman L.J., Fraone S., McCarley R.W.* Large CSF volume not attributable to ventricular volume in schizotypal personality disorder. *Am. J. Psychiatry.* 2000.157(1): 48-54.

16. *Gaser C., Nenadic I., Buchsbaum B.R., Hazlett E. A., Buchsbaum, M.S.* Ventricular enlargement in schizophrenia related to volume reduction of the thalamus, striatum, and superior temporal cortex. *Am. J. Psychiatry.* 2004.161(1): 154–156.
17. *Gur R.E., Turetsky B.I., Bilker W.B., Gur R.C.* Reduced gray matter volume in schizophrenia. *Arch.Gen.Psychiatry.* 1999. 56: 905–911.
18. *Izac M.S.M.* Basic anatomy and physiology of sleep. *Am. J. E. N. D. Technol.* 2006. 46(1): 18–38.
19. *Krabbendam L., Jolles J.* The neuropsychology of schizophrenia. *Biological Psychiatry.* 2002. 52(7) : 631-647.
20. *McDonald C., Marshall N., Sham, P.C., Bullmore E.T., Schulze K., Chapple B., Bramon E., Filbey F., Quraishi S., Walshe M., Murray R.M.* Regional brain morphometry in patients with schizophrenia or bipolar disorder and their unaffected relatives. *Am. J. Psychiatry.* 2006. 163(3): 478-487.
21. *Mummery C.J., Patterson K., Price C.J., Ashburner J., Frackowiak R.S., Hodges J.R.* A voxel-based morphometry study of semantic dementia: relationship between temporal lobe atrophy and semantic memory. *Ann. Neurol.* 2000. 47: 36–45.
22. *Murray R. M.* Auditory hallucinations and the temporal cortical response to speech in schizophrenia: A functional magnetic resonance imaging study. *Am. J. Psychiatry.* 1997.15 :1676–1682.
23. *Narr K.L., Bilder R.M., Toga A.W., Woods R.P., Rex D.E., Szeszko P.R., Robinson D, Sevy S., Gunduz-Bruce H., Wang Y.P., DeLuca H., Thompson P.M.* Mapping Cortical thickness and gray matter concentration in first episode schizophrenia. *Cerebral Cortex.* 2005.15 (6) 708-719.
24. *Narr K.L., Thompson P.M., Szeszko P., Robinson D., Jang S., Woods R.P., Kim S., Kiralee M., Hayashi K.M., Asuncion D., Toga A.W., Bilder R.M.* Regional specificity of hippocampal volume reductions in first-episode schizophrenia. *NeuroImage.*2004. 21: 1563–1575.

25. *Neckelmann G., Specht K., Lund A., Erslund L., Smievoll A.I., Neckelmann D., Hugdahl K.* MR morphometry analysis of grey matter volume reduction in schizophrenia: association with hallucination. *Intern. J. Neuroscience.* 2006. 116: 9–23.
26. *Nellhaus G.* Head circumference from birth to eighteen years. *Pediatrics.* 1968. 41(1): 106-114.
27. *Rombouts S.A., Barkhof F., Witter M.P., Scheltens P.* Unbiased whole brain analysis of grey matter loss in Alzheimer's disease. *Neurosci Lett.* 2000. 285: 231–233.
28. *Rosen H.J., Kramer J.H., Gorno-Tempini M.L., Schuff N., Weiner M., Miller B.L.* Patterns of cerebral atrophy in primary progressive aphasia. *Am. J. Geriatr. Psychiatry.* 2002. 10: 89–97.
29. *Sigmundsson T., Suckling J., Maier M., Williams S., Bullmore E., Greenwood K., Fukuda R., Ron M.* Toone B. Structural abnormalities in frontal, temporal, and limbic regions and interconnecting white matter tracts in schizophrenic patients with prominent negative symptoms. *Am. J. Psychiatry.* 2001. 158: 234-243.
30. *Testa C., Laakso M.P, Sabbatoli F., Rossi R., Beltramello A., Soininen H., Frisoni G.B.* A comparison between the accuracy of voxel-based morphometry and hippocampal volumetry in alzheimer's disease. *J. Magn. Reson. Imaging.* 2004. 19 : 274–282.

Таблица 1. Локализация и степень выраженности дисфункции структур мозга по данным нейропсихологического тестирования. Индивидуальные данные для каждого испытуемого. (R-правое полушарие, L-левое полушарие).

Table 1. Localization and degree of brain structures' dysfunction upon the data of neuropsychological testing. Individual data for each subject. (R – right hemisphere, L – left hemisphere).

Испытуемые п/п	Лобная область (конвекситальные отделы)		Гиппокамп		Лимбическая система		Ретикулярная формация		Базальные и медиальные отделы лобных областей		Диэнцефальные структуры		Зона ТПО		Премоторная область		Височная область		Затылочная область		Мозолистое тело		Верхне-теменная область		Нижне-теменная область		Постцентральная область		Сумма баллов
	R	L	R	L	R	L	R	L	R	L	R	L	R	L	R	L	R	L	R	L	R	L	R	L	R	L	R	L	
1	1	1			1	1			3	3				1				1										12	
2	4	3					3		3						1	1												15	
3	4	4			1	1			2						1	1										1	1	16	
4	4	4													4	4												16	
5	4	4	1		2		3		2												1							17	
6	5	7							2	3												3						20	
7	7	7			2	2			1											1								20	
8	5	3							3					2	0					5		2						20	
9							3	3	2	2				6	5													21	
10	1	1	2		3		4				3				2	3		4										23	
11			5	5										8	5							1						24	
12	3		4	4	2	2			2						2			5										24	
13	7	7	1	1	1	1			2		1	1							1	1								24	
14	7	6	2	1			4		2										3									25	
15	5	5							2					5	2	4		3										26	
16	4	2			5	5			5		4	4																29	
17			8	8			1	1	1	1								2	6	2								30	
18							6	6	4	4	2	2	2	2				3										31	
19	1	2	4	4			1		2						3	6		6			3							32	
20	2	2			6	6	9		6										1	1								33	
21	1		7		5	5	6		4		4								1		1	1						35	
22	5	5	4	4			4		2				1	1	1		1		1		4		1	1		1	1	36	
23	7	7	1	1	1	1	3	3	6	6																		36	
24	1		2	2	2		3	3	5				3		3		3		3				3	3		3		39	
25	5	5	3	3	3	3	5		3						4	4		4			2							44	
26	6	5	2	2	2	2	0		4		3	3	6	4					3	0	1	1	2		2			48	
27	3	3	6	6	5	5	6		5		6	6																51	
28	6	7	4	4	4	4	7				5	5	2	3	1	1		2										55	
Σ->	91	82	67	57	52	47	75	16	70	13	42	35	43	29	21	15	4	31	28	4	15	3	8	0	8	0	4	0	31,85
Σ->	173		124		99		91		83		77		72		36		35		32		18		8		8		4		860

Таблица 2. Локализация и степень выраженности в виде среднего балла оценки нейропсихологических нарушений в исследуемой группе.

Table 2. Localization and degree of neuropsychological dysfunction as a mean point estimate in the studied group.

Лобная область (конвекситальные отделы)	6,179
Гиппокамп	4,429
Лимбическая система	3,536
Ретикулярная формация	3,250
Базальные и медиальные отделы лобных областей	2,964
Диенцифальные структуры	2,750
Зона ТПО	2,571
Премоторная область	1,286
Височная область	1,250
Затылочная область	1,143
Мозолистое тело	0,643
Верхне-теменная область	0,286
Нижне-теменная область	0,286
Постцентральная область	0,143

Рис.1 Трехмерная реконструкция выделенных из МРТ объемов боковых, третьего и четвертого желудочков головного мозга с использованием программы Brainmatic.

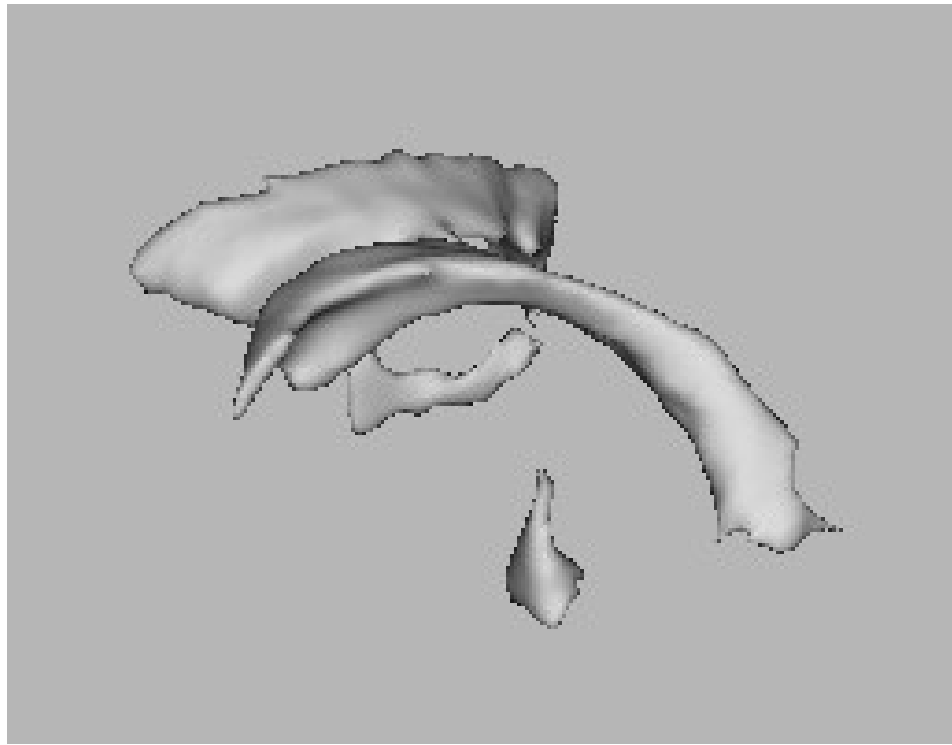
Рис.2 Положительная корреляция между линейными размерами мозга и объемом его желудочков: А) общим объемом, Б) правым боковым желудочком, В) общим объемом в возрастной группе моложе 13 лет, Г) правым боковым желудочком в возрастной группе моложе 13 лет.

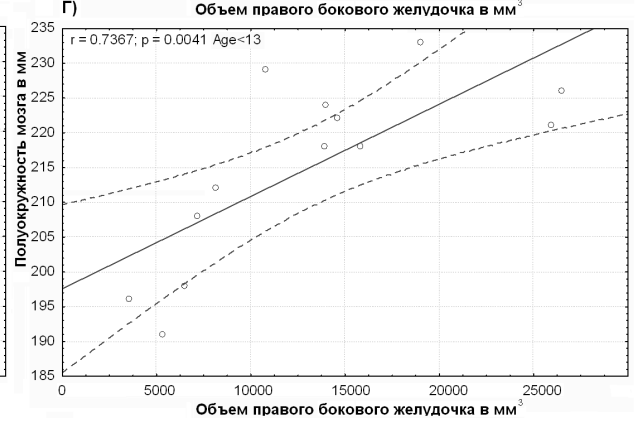
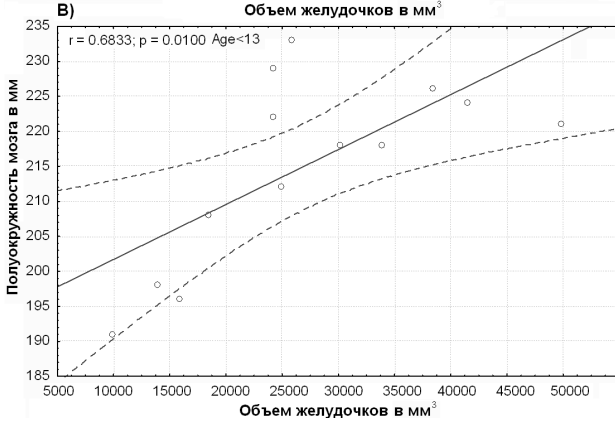
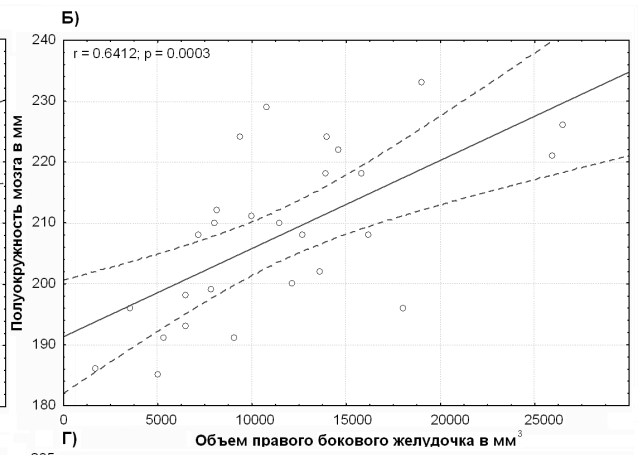
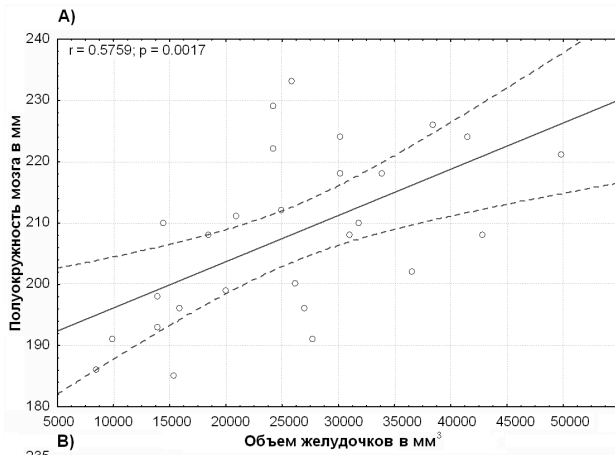
Рис.3 Положительная корреляция между нейропсихологическим дефицитом в баллах (НПД) и нормированным объемом желудочков в мм³: А) между НПД и нормированным объемом левого бокового желудочка, Б) между НПД в корковых отделах левого полушария и нормированным объемом левого бокового желудочка, В) между НПД левого полушария и нормированным объемом левого бокового желудочка, Г) между НПД и нормированным объемом желудочковой системы в возрастной группе моложе 13 лет, Д) между НПД и нормированным объемом левого бокового желудочка в возрастной группе моложе 13 лет, Е) между НПД левого полушария и нормированным объемом левого бокового желудочка в возрастной группе моложе 13 лет, Ж) между НПД корковых отделов левого полушария и нормированным объемом левого бокового желудочка в возрастной группе моложе 13 лет, З) между НПД правого полушария и нормированным объемом желудочковой системы в возрастной группе моложе 13 лет.

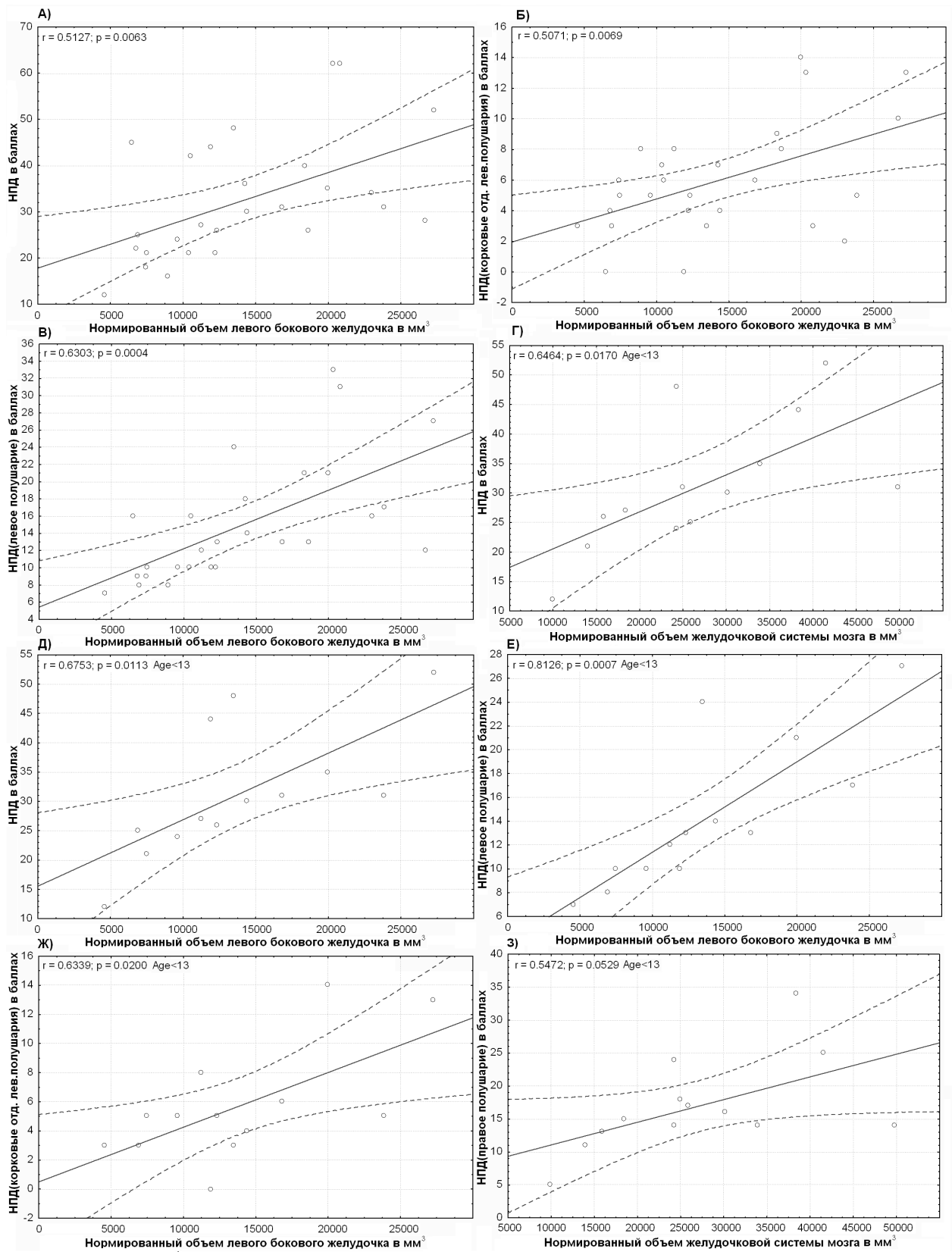
Fig.1 3D reconstruction of the volumes of lateral, third and fourth brain ventricles extracted from MRI using Brainmatic program.

Fig.2 Positive correlation between linear brain dimensions and its ventricles' volume: A) total volume, B) right lateral ventricle, C) total volume in the group below 13 years old, D) right lateral ventricle in the group below 13 years old.

Fig.3 Positive correlation between neuropsychological deficit (NPD) in points and normalized ventricle volume in mm³: A) between NPD and normalized volume of the left lateral ventricle, B) between NPD in the cortical areas of the left hemisphere and normalized volume of then left lateral ventricle, C) between NPD in the left hemisphere and normalized volume of the left lateral ventricle, D) between NPD and normalized volume of the ventricle system in the group below 13 years old, E) between NPD and normalized volume of the left lateral ventricle in the group below 13 years old, E) between NPD in the left hemisphere and normalized volume of then left lateral ventricle in the group below 13 years old, Ж) between NPD in the cortical areas of the left hemisphere and normalized volume of the left lateral ventricle in the group below 13 years old, 3) between NPD in the left hemisphere and normalized volume of the ventricle system in the group below 13 years old.







Уважаемый Рецензент, от себя и своих соавторов хочу выразить Вам большую признательность за внимательное прочтение работы и очень ценные замечания, сделанные вами.

Подробно остановлюсь на ваших вопросах.

«1) Не указано, сколько было взрослых пациентов, а сколько в возрасте до 13 лет».

Ответ.

В возрасте до 13 лет в исследование было включено 14 пациентов. Несомненно, возрастной фактор вносит определенный вклад в результаты нейропсихологических тестов, но то что касается морфометрических измерений мы попытались уменьшить значение возрастных особенностей, применив методику подсчета относительного объема желудочков мозга нормированного на объем головы. Таким образом, возрастной фактор в виде увеличения головы и мозговых структур, продолжающееся до 18 лет (Nellhaus, 1968) влияло на данные морфометрии в меньшей степени.

«2) Как измерялись наружные размеры головы?»

Ответ.

В разделе методика указано, что наружные размеры головы измерялись по T2-взвешанным изображениям. Можно согласиться с тем, что методика измерений описана недостаточно подробно. Текст методики дополнили нижеследующим. «Измерения выполняли по T2 аксиальному срезу МРТ проходящему на уровне выше глазных яблок. По межполушарной щели проводили осевую линию соединяющую наружную поверхность лобной и затылочной части головы, половину которой использовали как первый радиус. Из середины этой линии восстанавливали перпендикуляры до пересечения с височными поверхностями головы. Среднее арифметическое этих отрезков являлось вторым радиусом. По сагиттальным T1-срезам находили третий радиус, который восстанавливали из середины осевой линии до вертекса. Имея три радиуса, вычисляли объем эллипсоида, который условно считали объемом головы данного испытуемого. Данные объемы усреднялись и использовались для нормирования объема желудочковой системы. Для оценки линейных размеров головы использовали величину полуокружности, которая вычисляли как число – «пи» умноженное на среднее трех измеренных радиусов» (соответствующая правка внесена в статью).

«3) Какие приемы нейропсихологического тестирования использованы (по методу А.Р. Лурия?), и, пожалуй самое главное: какие именно тесты позволяют оценить состояние гиппокампа, мозолистого тела и ретикулярной формации.

Ответ.

Для нейропсихологической оценки функционального состояния гиппокампа применяли следующие пробы: 5 слов, 10 слов, 2 группы по 3 слова (с учетом других проб), пробы на зрительный гнозис (с учетом других проб), пространственный гнозис с пробой Хэда (с учетом других проб), письмо (с учетом других проб), Фигура Тэйлора (с учетом других проб), реакция выбора (с учетом других проб), метод пиктограмм (применяли не для всех испытуемых), праксис позы пальцев (с учетом других проб), исследование ритмов (с учетом других проб), рисуночные пробы, 5 фигур, таблицы Шульте. В этом случае оценивали элементы проб, связанные с запоминанием и воспроизведением

Для нейропсихологической оценки межполушарных связей (мозолистое тело) применяли следующие пробы: пробы на пространственный гнозис с пробой Хэда, письмо (с учетом других проб), проба на реципроктную координацию, проба на динамический праксис позы пальцев (с учетом других проб), таблицы Шульте (с учетом других проб). Учитывались дефекты, которые, возможно, связаны с нарушением межполушарных связей.

Для нейропсихологической оценки одной из частей активирующей системы – ретикулярной формации учитывали данные следующих проб: 5 слов, 10 слов, 2 группы по

3 слова, пробы на зрительный гнозис (с учетом других проб), пространственный гнозис с пробой Хэда (с учетом других проб), чтение (с учетом других проб), письмо (с учетом других проб), Фигура Тэйлора (с учетом других проб), проба на реципроктную координацию (с учетом других проб), динамический праксис (с учетом других проб), рассказ (с учетом других проб), реакция выбора (с учетом других проб), метод пиктограмм (применяли не для всех испытуемых), праксис позы пальцев (с учетом других проб), исследование ритмов (с учетом других проб), рисуночные пробы, таблицы Шульте. При этом оценивалось качество выполнения проб с точки зрения работы активирующей системы, например - темп выполнения деятельности, феномены "включения и выключения", колебания в эффективности выполнения проб, колебания в темпе выполняемой деятельности. Общая утомляемость испытуемого была общим фоном этой оценки.

Согласен с тем, что наш анализ дисфункции различных структур мозга по данным нейропсихологии не формализован и очень зависит от качества эксперта, выставяющего оценку. Именно для проверки качества оценки нейропсихологического дефицита был проведен более подробный анализ нейропсихологических данных, который показал, что наш эксперт не делал существенных ошибок. Обобщив данные нейропсихологии можно сделать вывод, что в исследуемой группе наиболее существенную дисфункцию выявили в структурах, которые окружали желудочковую систему и эти структуры могли страдать в случае повышения внутричерепного давления и/или увеличения объема желудочковой системы, что является одним из звеньев патогенеза исследуемой патологии. ММД или СДВГ возникает чаще всего в результате родовой травмы и/или гипоксии, которая приводит к отеку мозга и той или иной степени вентрикуломегалии.

Это заболевание (СДВГ) в определенном смысле противоположно шизотипии при которой происходит увеличение объема цереброспинальной жидкости за счет конвексимальной поверхности мозга, что в свою очередь связано с субатрофией коры, при этом объем желудочков не увеличивается (Dickey et al.,2000).

Основная идея работы связана с тем, что мы обнаружили положительную корреляцию между объемом внутрижелудочковых пространств и нейропсихологическим дефицитом, что в свою очередь предполагает в основном уменьшение объема белого вещества и подкорковых структур. Через 3 месяца после поступления нашей статьи в редакцию вышла работа исследователей из Балтимора (Wolosin S. M. et al.,2007), которые показали по данным МРТ достоверное уменьшение общего объема мозга и объема коры на 7 и 8% соответственно у больных с СДВГ. Расчет показывает, что в этом случае уменьшение объема белого вещества составит не менее 7%. Это подтверждает полученные нами данные. Кроме этого было показано, что нет достоверных данных за локальные изменения толщины коркового слоя в отличие от шизотипии и шизофрении, что так же не противоречит нашим выводам.

«4) Неясно, различались ли методики нейропсихологического тестирования у детей и взрослых.»

Ответ.

Различались, но не принципиально, а путем сокращения или замены одних проб на другие.

«5) Хотелось бы уточнить значения ряда нормативных значений используемых авторами показателей (указано в тексте на стр.6 и 7).»

Ответ.

Стр. 6 Норма для нейропсихологических нарушений 0 баллов.

Стр. 7 Объем желудочков головного мозга по данным МРТ в норме 19.6 ± 6.19 куб.см.

(Dickey et al.,2000).

«6) Нет английского перевода реферата и подписей к рис.

Ответ.

Сделан.

«7) Имеется ряд редакционных замечаний.

Ответ.

Редакционные замечания учтены. Сделаны исправления.

С уважением, Виталий Михайлович Верхлютов.

Уважаемый Рецензент, от себя и своих соавторов хочу выразить Вам признательность за рецензирование работы. Отвечая на ваше замечание, связанное с толщиной среза МРТ в 3 мм, готов согласиться с вами, что такая толщина может сказаться на точности морфометрических измерений. В наше оправдание хочу заметить, что такой выбор данного параметра был связан с серьезными причинами. Для исследования мы выбирали МРТ – данные из обычного клинического протокола. Пока синдром дефицита внимания и гиперактивности или минимальная мозговая дисфункция не является показанием для направления на МРТ. Первоначально, больные, данные клинических исследований которых мы использовали, направлялись с подозрением на объемный процесс. И только после МРТ-исследований им ставили интересующий нас диагноз. Наша работа являлась «пилотной», но несмотря на низкое разрешение морфометрии мы получили осмысленный результат.

Через 3 месяца после поступления нашей статьи в редакцию вышла работа исследователей из Балтимора (Wolosin S. M. et al., 2007), которые получили весьма похожие результаты, хотя имели значительно больше возможностей для исследования, используя трехтесловый томограф и имея контрольную группу здоровых испытуемых.

С большим уважением, Виталий Михайлович Верхлютов.